

Individualität und Vorhersagbarkeit in der Implantologie – warum oder warum nicht ?

Implantologie beginnt im Implantat

„Den Fortschritt verdanken wir Menschen, die entweder gefragt haben: warum oder: warum nicht?“ Robert Lembke (1913-89), deutscher Fernsehmoderator und Journalist, 1949 bis 1960 Chefredakteur und Fernsehdirektor beim Bayerischen Rundfunk.

Dr. Dr. Steffen Hohl/Buxtehude

■ Die Individualität der Implantatstrukturen und die Vorhersagbarkeit des implantologischen Erfolges haben heutzutage die zentrale Bedeutung in Sachen implantologischer Fortschritt. Bei der individuellen Gestaltung von Abutments spielt das Durchtrittsprofil die entscheidende Rolle. In der Regel werden aktuell kreisrunde Durchtrittsprofile konfektioniert hergestellt. Hierbei wird auf ein dreidimensionales, individuelles Durchtrittsprofil keine Rücksicht genommen. Das natürliche Vorbild für Implantate, nämlich die menschlichen Zähne, sind in jeder Region und in jedem Fall individuell. Vor allem waren diese Belange bisher nicht vorhersagbar. So wie uns die Natur in diesem gingivalen Durchtrittsbereich eine dreidimensionale Struktur vorgibt, können wir mit aktuellen Techniken der Natur sehr nahe kommen. Wir wissen heute, dass der implantologische Langzeiterfolg auch von der Art der Suprakonstruktion sowie der Abutmentgestaltung abhängt. Da ich seit mehreren Jahren bereits konsequent mit individuellen Abutments arbeite, kann ich durch meine klinische Erfahrung und wissenschaftliche Untersuchung bestätigen, dass die Gestaltung der Abutments eine gravierende Rolle bei der

Herstellung jeder Implantatprothetik spielt. Durch moderne CAM/CAM-Techniken ist heutzutage bei der Abutmentindividualisierung eine dreidimensionale Ausdehnung von Implantatabutments kein Problem mehr. Aus biologischen Gründen ist weiterhin die Verwendung von Zirkon in dem sogenannten Durchtrittsbereich unumgänglich. Durch die Weichgewebsanlagerung an das Zirkon können „Pseudo-hemi-desmosomale“ Attachments (siehe Abb. 1) entstehen. Das zirkuläre Weichgewebe am Implantatpfosten lagert sich also ähnlich wie an echten Zähnen bindegewebig an. Diese Form des Attachments bildet die natürlichste und belastbarste Form der Weichgewebsanlagerung. Es bilden sich kleine Bindegewebsbrücken, die fest an der Zirkonstruktur anhaften. Warum also nicht? Da die Verwendung von reinen Cerconabutments strikt auf den Frontzahnbereich limitiert ist, konnten bisher also im Seitenzahnbereich lediglich reine Titanpfosten Verwendung finden. Die Stabilität und die Friktion von Titanabutments im Bereich der Implantatverankerung weist allerdings die höchste Verlässlichkeit auf. Hiermit ist ein Titan-keramischer Pfosten die sinnvollste Entwicklung. Um eine dreidimensionale Durch-



Abb. 1: Pseudo-hemi-desmosomale Weichgewebsstruktur an einem Zirkonabutment (Cercon/XiVe, Fa. DENTSPLY Friadent). – **Abb. 2a und b:** Individuelle Abutments, Titan-Zirkon gelötet (Hot Bond Fa. DCM, Aesthetic Base/XiVe, Fa. DENTSPLY Friadent).



Abb. 3: Cercon Abutment (XiVe, Fa. DENTSPLY Friadent) Keramik mit gelötetem Durchtrittsprofil aus Zirkon (Fa. DCM, Rostock). – **Abb. 4:** Titankeramisches Abutment (Fa. DENTSPLY Friadent) mit aufgelöteter Sekundärstruktur, emergenzprofiliert. Jedes Einzelne ist ein Unikat. – **Abb. 5a und b:** Titan-keramische Abutments mit Ankylospfosten, jeder ist ein „Einzelstück“ (Fa. DENTSPLY Friadent, Fa. DCM Rostock).

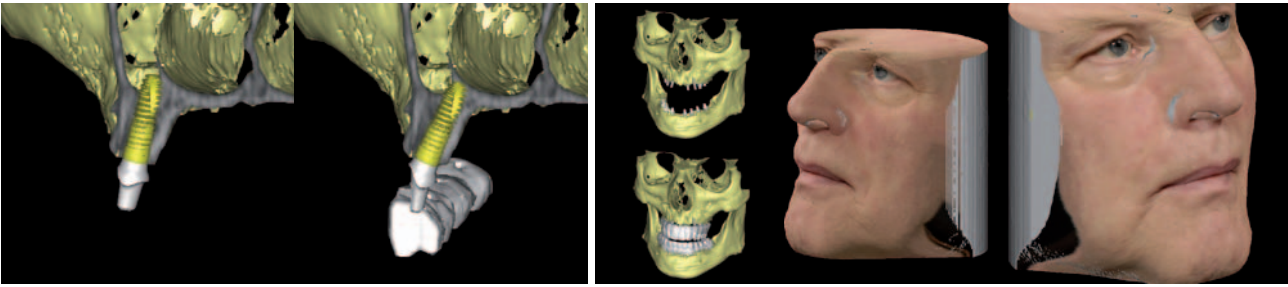


Abb. 6a und b: Koronarer Schnitt durch den rechten Oberkiefer. Die Vorausplanung von Abutments und deren Ausrichtung zur Prothetik ist heutzutage mittels Computernavigation bereits realisierbar. – **Abb. 7:** Gerade in komplexen Fällen ist Prothetik (Cercon Abutments) Chirurgie (Kieferebene) und das Aussehen der Gesichtssilhouette durch Computernavigation vorhersagbar zu realisieren.

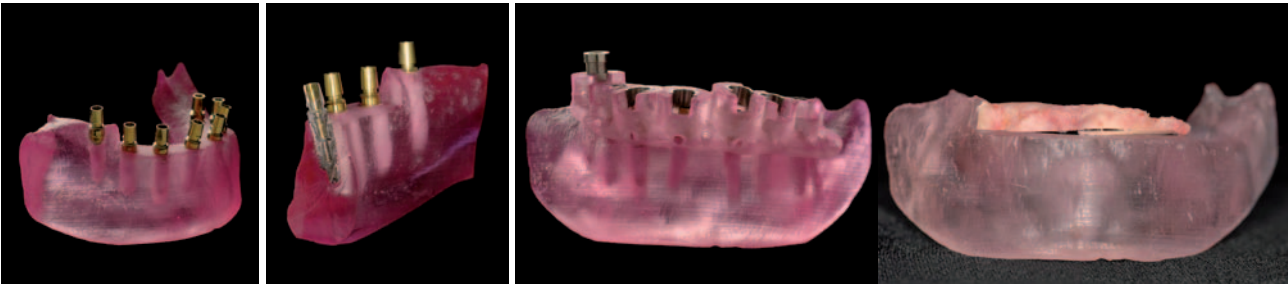


Abb. 8: Planungsmodell zur Geometrieänderung des Unterkiefers (Fa. Materialise) mit XiVe-Implantaten. – **Abb. 9:** Gesägtes Stereolithografie-modell mit Originalimplantat (XiVe, Fa. DENTSPLY Friadent). Durch diese Planung ist eine Achsoptimierung der Implantate von ca. 20° nach vestibulär möglich. – **Abb. 10a und b:** Die chirurgische Umsetzung der Implantatplanung und Kieferveränderung erfolgt mittels Reduction Guide und ExpertEase Bohrschablone. **10b:** Auf das Stereolithografiemodell reponiertes Knochenresektat.

trittsprüfung unter Anwendung von Zirkon zu erzeugen, muss dies also durch eine Zirkon-Sekundärstruktur realisiert werden. Versuche, dies umzusetzen, sind bisher an der Materialverbindung zwischen dem Titanabutment mit der keramischen Sekundärstruktur gescheitert. Wenn bisher an dieser Stelle ein organisches Klebemittel eingesetzt wurde, limitierte dies die gesamte Konstruktion auf die Qualität des Klebers, was die Haltbarkeit und vor allem dessen schlechte Härteeigenschaft betrifft. Auch die Versuche, direkt auf Titanabutments eine Verblendkeramik aufzubrennen, waren wenig erfolgreich oder sinnvoll. Hier haben in der Vergangenheit bereits bekannte Probleme wie Chipping und mindere Belastbarkeit von reiner Verblendkeramik zum Misserfolg geführt. Mit einem Keramiklötlötmaterial steht uns allerdings aktuell ein Verbindungsmaterial zur Verfügung, das diese Probleme auf hervorragende Weise löst. Durch Hot Bond wird die Herstellung von idealen Abutments erst möglich. Als ideale Abutments sind kombinierte Titan-Zirkonabutments zu verstehen, da sie alle Vorteile von modernen Abutments vereinen. Dreidimensional planen wir mit Hilfe der Computernavigation auch die Implantatposition, Achse und Größe. In der Planung ist sichtbar, wie leicht die Angulation des Implantates von ca. 15° nach palatinal eine ideale prothetische Versorgung vorhersagbar macht. Nur anhand der virtuellen Darstellung der Scanprothesenzähne ist eine präoperative Relation zum geplanten Zahnersatz möglich.

Zusammenfassung

Innerhalb der letzten Jahrzehnte ist durch innovative implantologische Entwicklung das Einheilen von Titanim-

plantaten absolut sicher geworden. Der langfristige implantologische Erfolg ist heute also unter Berücksichtigung vieler Faktoren routinemäßig möglich. Ein entscheidender Baustein zum Erfolg ist hierbei die Auswahl und Gestaltung der Implantatabutments sowie die virtuelle Planung des Vorgehens. In diesem Zusammenhang ist auf Weichgewebsebene das Zirkondioxid eine unverzichtbare Komponente. Ein pseudo-hemi-desmosomales, also natürliches, Attachment kann nach aktuellem Wissensstand nur hierdurch entstehen. Da durch Hot Bond nun ein innovativer Verbindungswerkstoff zur Verfügung steht, der die langfristige (anorganische) Verbindung von Titan und Keramik ermöglicht, bestehen in der Zukunft faszinierende Möglichkeiten für die Zahnmedizin. Wie in den letzten Abbildungen dargestellt, ist es bereits möglich, mittels Computernavigation das chirurgische und prothetische Ergebnis vorzuplanen. Sogar eine Darstellung des Gesichts im Rahmen der Implantatplanung ist schon realisierbar. Durch Geometrieänderung des Unterkiefers ist das alte Problem der sogenannten Spoilerform nicht mehr relevant. Die gezielte Resektion mit Reduction Guide und die genaue Implantatpositionierung mittels ExpertEase Bohrschablone erlauben höchste Vorhersagbarkeit. Warum also nicht? ■

KONTAKT

Dr. Dr. Steffen Hohl

Estetalstr. 1, 21614 Buxtehude

Tel.: 0 41 61/55 99-0

Fax: 0 41 61/55 99-11

E-Mail: mail@dr-hohl.de

Web: www.dr-hohl.de